ПРИМЕНЕНИЕ РАДИОХИРУРГИЧЕСКОГО МЕТОДА НА АППАРАТЕ «ГАММА-НОЖ» В ЛЕЧЕНИИ СОСУДИСТЫХ ЗАБОЛЕВАНИЙ ГОЛОВНОГО МОЗГА

ДЕЛОВОЙ ЦЕНТР НЕЙРОХИРУРГИИ
ЦЕНТР ГАММА-НОЖ

МОСКВА 2011

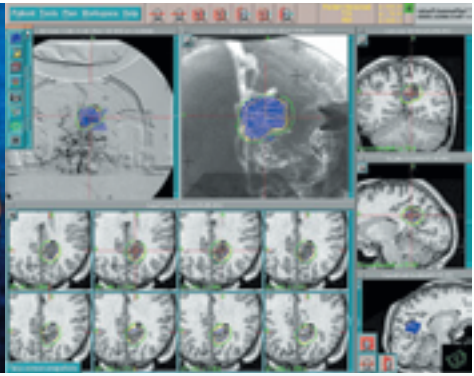

Стереотаксическая радиохирургия – быстро развивающееся направление в нейрохирургии (первая установка «Гамма-нож» была представлена в 1968 г.), суть которой заключается в подведении большой дозы ионизирующего излучения с помощью стереотаксической техники к патологическому образованию.

В настоящее время во всем мире функционирует около 300 радиохирургических центров, оснащенных данной установкой. Только в США и Японии насчитывается около 150 клиник, имеющих в своем арсенале «Гамма-нож».

За 43 года применения данного метода лечение с применением «Гамма-ножа» во всем мире получили около 1 млн пациентов. Малая инвазивность, хорошая переносимость пациентами и высокая эффективность методики снискали ей заслуженное признание среди врачей и больных.

Встречаемость патологии головного мозга, которая лечится на «Гамма-ноже»

На долю сосудистых заболеваний приходится 13%. На 2008 год в мире пролечено более 65 тыс. пациентов с сосудистыми заболеваниями головного мозга на «Гамма-ноже».

Среди сосудистых заболеваний на долю АВМ приходится более 88% (Рисунок 1).

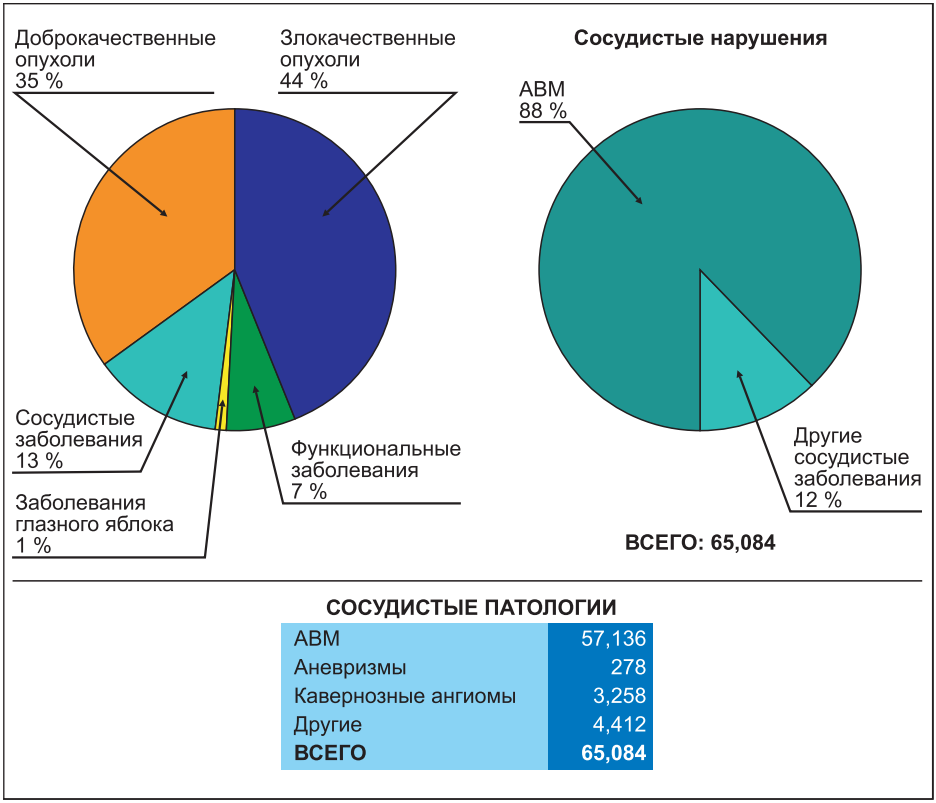

СОСУДИСТЫЕ ПАТОЛОГИИ

АВМ	57,136
Аневризмы	278
Кавернозные ангиомы	3,258
Другие	4,412
ВСЕГО	**65,084**

Рисунок 1.
Основные виды сосудистой патологии, которые лечатся на «Гамма-ноже»

В центре «Гамма-нож» при НИИ нейрохирургии им. Н.Н. Бурденко с апреля 2005 года по август 2011 года пролечено 2009 пациентов (Рисунок 2).

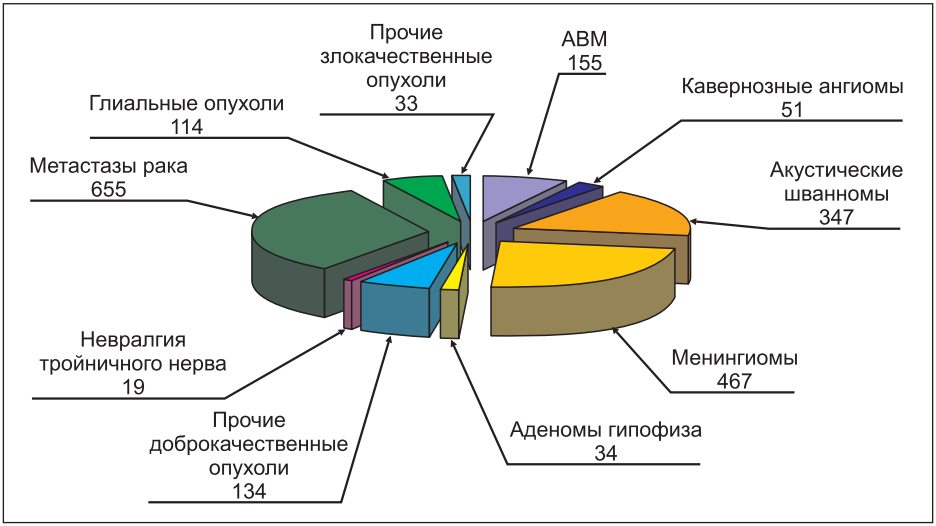

Рисунок 2.
Распределение больных по диагнозам

Роль радиохирургии в лечении АВМ, кавернозных ангиом и ДАВФ головного мозга

- Глубинные АВМ, каверномы
- Небольшого и среднего размера АВМ
- Снижение риска тромбирования АВМ и каверном в функциональных зонах
- Рецидивы/остаточные АВМ, ДАВФ и кавернозные ангиомы после первичного лечения (хирургия/эмболизация)
- Большие симптоматические АВМ, ДАВФ, невозможность других методов лечения (хирургия/эмболизация)

Артерио-венозные мальформации (АВМ), или сосудистые мальформации, анатомически представляют собой «клубок» патологических сосудов, через которые шунтируется кровь из церебральных артерий в вены.

Артерии в данной области имеют слабый мышечный слой в сосудистой стенке, а вены расширены и извиты вследствие повышенного кровотока через шунты. Патофизиологическое действие сосудис-

тых мальформаций обусловлено наличием синдрома обкрадывания мозговой ткани в бассейне данных сосудов, объемным воздействием мальформации и риском разрыва и кровоизлияния. Ежегодно только в США регистрируется от 10 до 12 тысяч вновь выявленных случаев АВМ.

Существующая статистика утверждает, что 2/3 из всех пациентов с сосудистыми мальформациями имеют какую-либо неврологическую симптоматику и у 1/3 из них АВМ осложнится развитием кровоизлияния. Ежегодный риск развития кровоизлияния составляет от 1 до 5%, а летальность около 1%. Подсчитано, что на протяжении периода наблюдения свыше 25 лет более чем у 40% больных с АВМ произойдет кровоизлияние. Развитие новых диагностических модальностей (например, магнитно-резонансная томография) повысило выявление «немых» АВМ, естественное развитие которых еще не изучено.

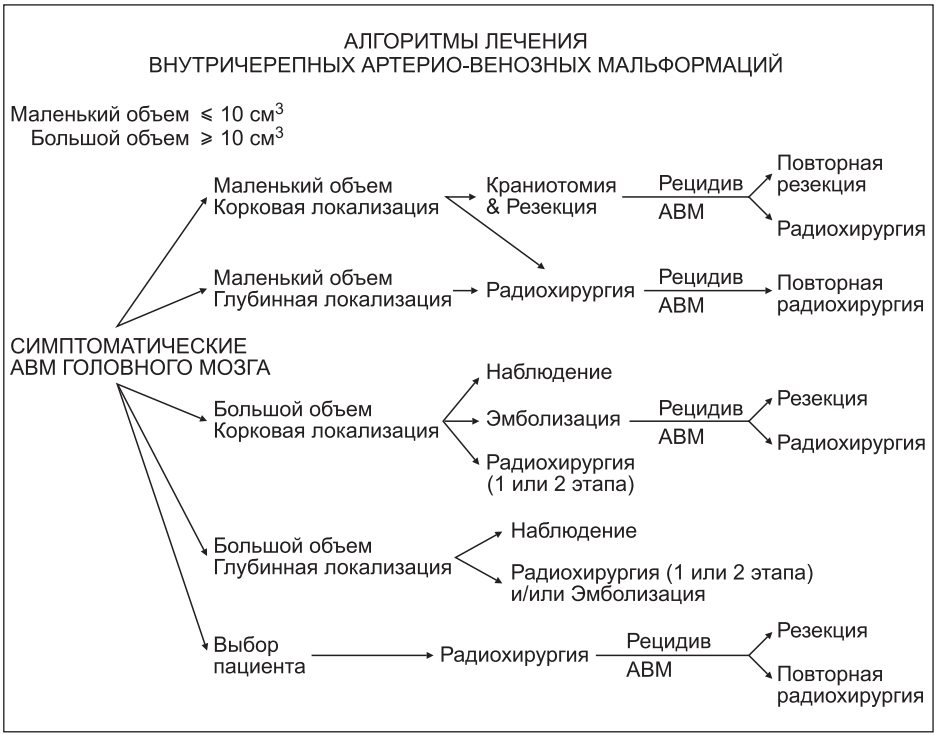

Рисунок 3.
Алгоритм лечения внутричерепных артерио-венозных мальформаций

Большинство сосудистых мальформаций, осложенных кровоизлиянием, должны быть подвергнуты лечебному воздействию. Взгляды специалистов на тактику лечения неразорвавшихся АВМ различные. В настоящее время существует несколько способов лечения АВМ в зависимости от размера, строения, локализации, клинических проявлений, а так же от состояния и желания пациента. Важное место в лечении пациентов с АВМ занимает стереотаксическая радиохирургия (Рисунок 3).

Тактика во многом определяется размерами и локализацией АВМ, а также особенностями дренирования крови из нее. Основной принцип лечения АВМ: если возможно хирургическое удаление или эндоваскулярная эмболизация (хотя бы частичная), то начинать следует с них. Это позволяет сразу избавить пациента от риска последующих кровоизлияний. Тотальное удаление АВМ удается в среднем в 94,7% случаев с использованием одной или нескольких краниотомий для того, чтобы достичь цели полной облитерации. Уровень послеоперационного дефицита варьирует от 1,4 до 44% (в среднем 11,7%), и летальность варьирует от 0 до 13% (в среднем – 4,4%). Если полное «выключение» АВМ невозможно, то альтернативой является проведение стереотаксической радиохирургии.

Стереотаксическая радиохирургия на «Гамма-ноже» позволяет достичь высокой пространственной точности подведения дозы и усилить различия лучевого воздействия на патологический очаг и нормальные ткани вследствие экспоненциальной зависимости биологического эффекта от дозы за фракцию (Рисунок 4).

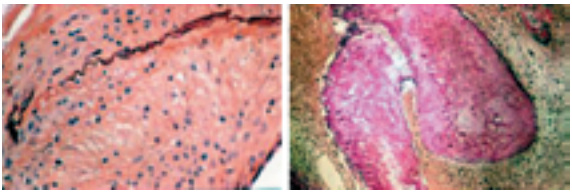

Рисунок 4.
Слева: пролиферация клеток в субэндотелиальном слое сосудистой стенки АВМ; справа: полностью облитерированные сосуды АВМ, замещенные гиалиновой рубцовой тканью без видимых просветов

Результаты лечения АВМ на «Гамма-ноже». Частота полной облитерации АВМ после одного сеанса радиохирургии составляет в среднем 78,4%. При этом процесс облитерации занимает 2-3 года. Если по прошествии данного времени сохраняются признаки хотя бы незначительного функционирования АВМ, проводится повторный сеанс стереотаксической радиохирургии. С учетом повторных радиохирургических вмешательств вероятность полного «закрытия» сосудистых мальформаций оценивается суммарно примерно в 95%. Неврологический дефицит развивается не более чем в 4%.

Но поскольку АВМ не выключается из кровотока сразу после радиохирургии, риск отсроченного осложнения или кровоизлияния (хотя и чрезвычайно низкий) сохраняется до полного окончания процесса облитерации и составляет примерно 4,3%. Этот уровень риска не превышает вероятность разрыва АВМ, которая не подвергалась никакому лечению. Через 6-12 месяцев после радиохирургического лечения вероятность такого риска снижается.

Кавернозные ангиомы (каверномы) – врожденные патологические сосудистые полости в веществе мозга, внутри разделенные трабекулами и заполненные кровью. Располагаются чаще всего в стволе головного мозга, подкорковых ядрах и таламусе, реже кортикально/субкортикально и крайне редко в мозжечке или желудочках мозга. Примерно в 10-15% случаев кавернозная ангиома может иметь множественное расположение.

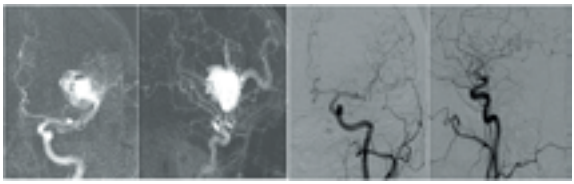

Пример 1.
Церебральная ангиография до и через 2 года после радиохирургического облучения на «Гамма-ноже». Отмечается полная облитерация стромы мальформации.

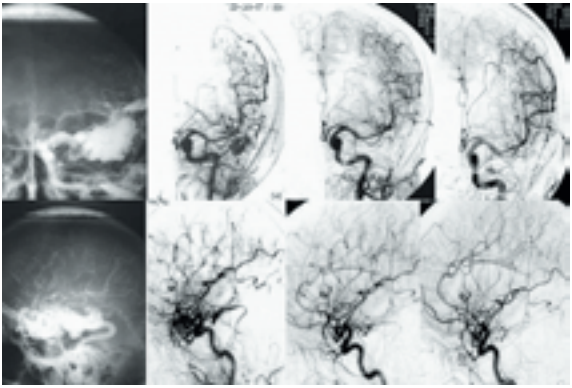

Пример 2.
Церебральная ангиография до радиохирургического облучения, через год после облучения, через 2 и через 3 года после облучения. Отмечается постепенное уменьшение стромы АВМ до полной ее визуализации.

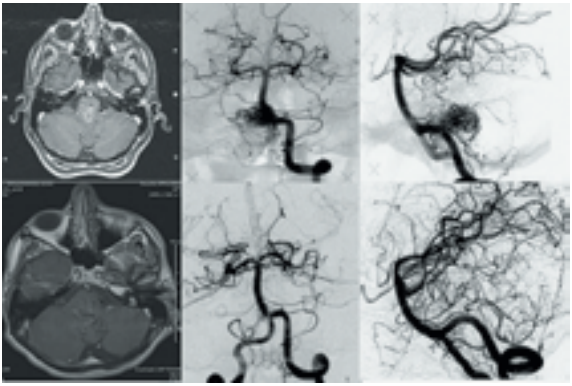

Пример 3.
Клиническое наблюдение. Пациентка 35 лет до и после радиохирургии. V = 3,89 см^3. СОД-25 Гр. Отмечается полное тромбирование через 3 года после радиохирургического облучения на «Гамма-ноже».

Клинически каверномы проявляются возникновением эпиприпадков (при локализации в больших полушариях) или кровоизлияниями в вещество мозга, которые в большинстве случаев не бывают фатальными для больного. Неврологический дефицит практически всегда является следствием кровоизлияния.

По различным данным ежегодный риск кровоизлияния при наличии каверномы оценивается от 4,5 до 23%, а почти каждый третий больной рискует перенести геморрагию повторно. Развитие эпиприступов, вероятнее всего, обусловлено наличием продуктов распада крови по краю каверномы.

Микрохирургическое удаление традиционно является более эффективным способом лечения. Стереотаксическая радиохирургия на «Гамма-ноже» является альтернативой данному методу в случае локализации каверном в функционально важных или хирургически труднодоступных зонах мозга, например, ствол мозга, подкорковые структуры. При этом воздействие ионизирующего излучения, вероятно, вызывает внутри каверномы изменения, аналогичные возникающим в АВМ после облучения: дегенеративно-деструктивные изменения эндотелия с фиброзно-гиалинозной трансформацией и формированием рубцовой ткани внутри сосудистой полости, что должно приводить, в результате, к ее постепенной облитерации.

Тем не менее, эффективность радиохирургического лечения кавернозных ангиом заметно ниже, чем АВМ, и составляет около 50%. Особенностью радиохирургического лечения каверном является отсутствие объективных критериев оценки результата лечения. В отличие от АВМ ни один из методов визуализации (МРТ, СКТ, ангиография) не дает полной информации об ультраструктурных изменениях в каверноме и риске возможных последующих кровоизлияний. Поэтому результат лечения в большинстве случаев оценивается проспективно по отсутствию повторных кровоизлияний или урежению/исчезновению эпиприступов. В настоящее время наиболее обоснованным показанием к стереотаксической радиохирургии на «Гамма-ноже» является наличие небольшой (до 1 см) хирургически недоступной каверномы, имеющей симптоматическое течение (кровоизлияние и/или эписиндром).

Результаты лечения кавернозных ангиом головного мозга. После применения «Гамма-ножа» ежегодный риск кровоизлияний оценивается примерно в 8,8-10,3% в течение первых двух лет. В последующем ежегодный риск снижается до 1,1-3,3%.

Существует несколько факторов, потенциально повышающих риск повторного кровоизлияния при кавернозных гемангиомах: в первую очередь, это локализация в стволе мозга, а также семейный анамнез и множественность патологических очагов.

Примерно у 53-73% пациентов эпиприступы или исчезают после лечения, или их частота значительно уменьшается. При этом отмечено, что наилучшие шансы на благоприятный исход имеют пациенты с коротким эпианамнезом (не более 6 месяцев), что совпадает с данными исследований результатов хирургического лечения эпилепсии. Имеется предположение, что длительное течение эпилепсии вследствие каверномы приводит к формированию эпилептогенных очагов на отдалении, что и снижает эффективность радиохирургии.

Дуральные АВМ головного мозга – это патологические соединения между интра- или эктракраниальными артериями и синусами твердой мозговой оболочки. Их классифицируют по локализации по отношению к синусам: в области кавернозных, поперечных, сигмовидных, прямого, верхнего и нижнего каменистых, ВСС и др.

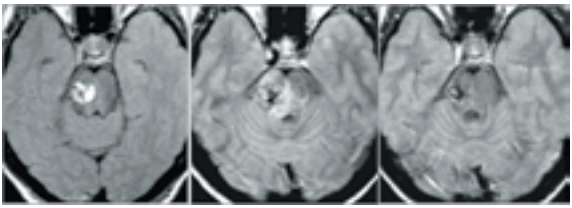

Пример 4.
Клиническое наблюдение пациента с каверномой в области ствола головного мозга до лечения, через год и через 3 года после облучения на «Гамма-ноже». Отмечается явное уменьшение размеров кавернозной ангиомы.

Дуральные артерио-венозные фистулы (ДАВФ) составляют 10-15% всех внутричерепных сосудистых процессов. Симптомы зависят от локализации и варьируют от синхронного с пульсом шума в ушах и экзофтальма до параличей черепных нервов, деменции, венозных инфарктов, внутричерепных кровотечений.

Опасность артерио-венозных фистул обусловена:

- Синдромом артериального обкрадывания – давление в артерии падает, а в вене наоборот возрастает. В результате кровоснабжение участков организма, снабжаемых поражёнными ветвями сосудов, резко снижается.
- Сердечной недостаточностью – при больших фистулах происходит значительное падение артериального давления, что приводит к увеличению числа сердечных сокращений
- Аневризмами – вены не рассчитаны на большое давление артериальной крови, в результате они растягиваются и угрожают разрывом
- Тромбозом – в ветвях повреждённых сосудов, лежащих ниже уровня фистулы, скорость кровотока уменьшается, что может спровоцировать тромбоз

Результаты лечения ДАВФ головного мозга. Первичным лечением ДАВФ являлась хирургическое разъединение фистулы и резекция вовлеченного сегмента твёрдой мозговой оболочки и венозной пазухи. В 90-ых годах стереотактический радиохирургический метод, сопровождаемый трансартериальной эмболизацией доступных ВСА, стал первичным способом лечения данной сосудистой патологии головного мозга. Результаты радиохирургического облучения ДАВФ от одного до трех лет наблюдения явились аналогичными результатам лечения паренхиматозной АВМ.

Трансартериальная эмболизация, обычно выполняемая в тот же самый день и спустя несколько часов после радиохирургического облучения, обеспечивает более ранний и быстрый регресс тяжелого звона в ушах, орбитального венозного давления и двоения. Это существенно уменьшает корковый венозный отток, что может снизить риск кровоизлияния во время скрытого периода после радиохирургического облучения. Даже если реканализация эмболи-

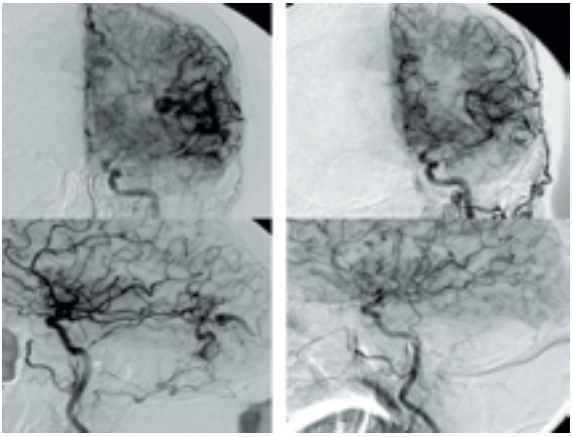

Пример 5.
Клиническое наблюдение пациентки 70 лет до и после облучения на ГН по поводу ДАВФ в области левого поперечного синуса. Отмечается тромбирования ДАВФ в области левого поперечного синуса через 2 года после радиохирургического облучения на Гамма-ноже.

зированной фистулы происходит, ДАВФ подвергается одновременному радиохирургическому тромбированию. Эмболизация выполняется после радиохирургии, что позволяет уменьшить объем радиохирургического облучения за счет в последующем временно эмболизированного артерио-венозного узела.

Таким образом, комбинация радиохирургии и трансартериальной эмболизации обеспечивает быстрое регрессирование клинических проявлений. Рекомендуется сначала проводить радиохирургическое облучение, а затем эмболизацию.

Заключение

Ни один из существующих на сегодняшний день методов не гарантирует 100%-го излечения больных с сосудистыми заболеваниями головного мозга. В случаях глубинного расположения патологических сосудистых образований, занимающих относительно значительные объемы в ткани головного мозга, радиохирургия и прецизионная радиотерапия являются альтернативными и адекватными способами лечения. При этих методах лечения эффект реализуется в течение 2-4 лет, в течение которых происходит постепенное тромбирование патологических сосудов.

Современное развитие микрохирургической техники позволяет проводить операции высочайшей степени сложности. Однако, при сравнении их с радиохирургическими методами лечения отмечено большее количество осложнений, связанных с неврологическими дефицитами. В то же время при радиохирургических методах лечения наблюдается большее количество кровоизлияний. Таким образом, лучевые методы лечения по-прежнему развиваются параллельно хирургическим. Каждый метод имеет свои преимущества. Но в случаях локализации АВМ, ДАВФ и кавернозных ангиом в жизненно важных структурах головного мозга методом выбора являются различные варианты лучевого воздействия.

По вопросам консультации и лечения Вы можете обратиться:

ЦЕНТР «ГАММА-НОЖ» (ОАО «Деловой центр нейрохирургии»)
при НИИ нейрохирургии им. акад. Н.Н. Бурденко РАМН
1-й Тверской-Ямской пер., 13/5, 125047 Москва
Тел./факс: +7-495-609-28-06; 609-27-12
Данные исследований отправляйте на e-mail: mail@lgk-russia.ru
или используйте файлообменник www.iFolder.ru
Наш сайт: www.lgk-russia.ru
SKYPE: gammaknifemoscow

Консультации проводят наши врачи:
Д.м.н., профессор Голанов Андрей Владимирович
К.м.н. Ильялов Сергей Рустамович
К.м.н. Маряшев Сергей Алексеевич
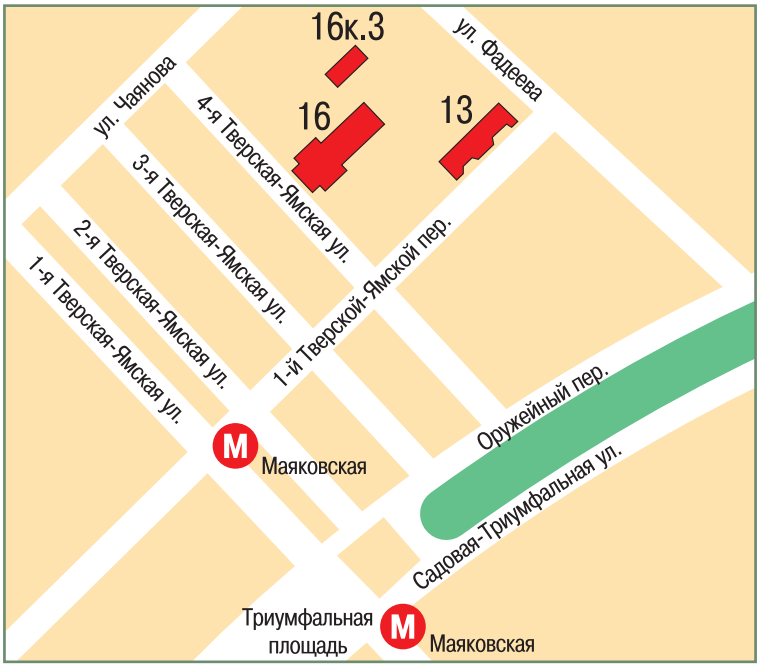
Директор центра «Гамма-нож»
Найшева Инна Николаевна
Тел.: +7-495-609-25-41; **e-mail:** naj@nsi.ru